

# REVISTA ESPAÑOLA DE CARDIOLOGÍA

## 4030-6 - DIFERENCIAS EN EL SUSTRATO ENDO Y EPICÁRDICO DE LAS TAQUICARDIAS VENTRICULARES POSINFARTO ANALIZADO MEDIANTE RESONANCIA MAGNÉTICA CARDIACA CON REALCE TARDÍO

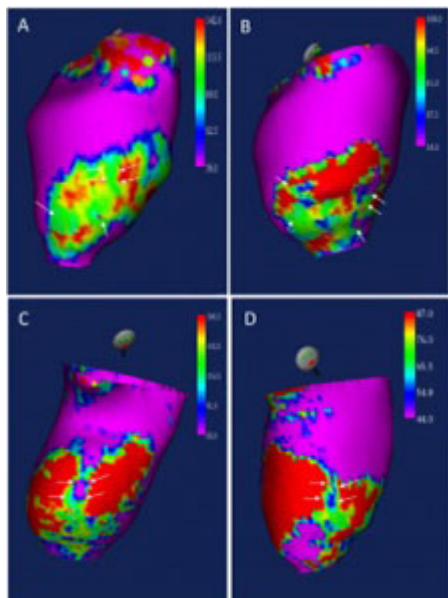
*Pablo Ávila Alonso<sup>1</sup>, Ángel Arenal Maíz<sup>1</sup>, Esther Pérez-David<sup>1</sup>, Javier Fernández Portales<sup>2</sup>, Verónica Crisóstomo<sup>3</sup>, María Jesús Ledesma Carbayo<sup>4</sup>, Javier Bermejo Thomas<sup>1</sup> y Francisco Fernández Aviles<sup>1</sup> del <sup>1</sup>Hospital General Universitario Gregorio Marañón, Madrid, <sup>2</sup>Hospital San Pedro de Alcántara, Cáceres, <sup>3</sup>Centro de Cirugía de Mínima Invasión (CCMI) de Cáceres y <sup>4</sup>Universidad Politécnica de Madrid.*

### Resumen

**Introducción:** Algunas taquicardias ventriculares (TV) posinfarto se localizan en el epicardio. La identificación de diferencias en el sustrato de las TV endocárdicas y epicárdicas permitiría definir una mejor estrategia de ablación.

**Métodos:** Las diferencias en el sustrato de las TV endocárdicas y epicárdicas se estudiaron en un modelo porcino de TV posinfarto (n = 31). A las 4-16 semanas del infarto se realizó una resonancia magnética con realce tardío con gadolinio seguido por un EEF con cartografía electroanatómica endo-epicárdica para el análisis de la cicatriz. Se promediaron las intensidades de señal (IS) del subendocardio y del subepicardio para la obtención de mapas de IS endo y epicárdicos. Se midieron las superficies de cicatriz (IS > 2SD), cicatriz densa (IS > 3SD) y tejido heterogéneo (TH) (2SD < IS < 3SD), sus proporciones respecto al total de la cicatriz y se analizó la presencia de canales de tejido TH. Asimismo, se estimó la velocidad de conducción en endocardio y epicardio en 10 animales.

**Resultados:** Se indujeron TV epicárdicas en 13 animales y endocárdicas en 17, el ciclo de las primeras fue significativamente más largo ( $329 \pm 49$  vs  $267 \pm 31$  ms,  $p = 0,003$ ). Las cicatrices relacionadas de los animales con TV epicárdicas se caracterizaron por un patrón parcheado, con más de 2 canales de TH, respecto a los que no las tenían (100% vs 35%,  $p = 0,003$ ) (fig., paneles A y B), menor área densa ( $5 \pm 2$  vs  $10 \pm 6$  cm<sup>2</sup>,  $p = 0,01$ ) y mayor proporción de TH (76% vs 61%,  $p = 0,003$ ). Por el contrario, las cicatrices relacionadas con TV endocárdicas se caracterizaron por la presencia de un único canal de TH (82% vs 36%,  $p = 0,02$ ) (ver figura, paneles C y D), teniendo similares áreas de escara densa ( $11 \pm 4$  vs  $8 \pm 5$  cm<sup>2</sup>,  $p = \text{NS}$ ) y proporción de TH (62% vs 67%,  $p = \text{NS}$ ). Asimismo, la velocidad de conducción del TH fue inferior en el epicardio que en el endocardio ( $0,28 \pm 0,05$  vs  $0,54 \pm 0,21$  m/s,  $p = 0,02$ ).



**Figura.** Mapas de IS (A y B) de dos experimentos con TV epicárdicas mostrando la presencia de múltiples canales (flechas) y gran proporción de TH comparados con mapas (C y D) de dos experimentos con TV endocárdicas, mostrando las diferencias existentes entre ambos sustratos. Ejemplos de mapas de intensidad de señal de TV epicárdicas (A y B) y endocárdicas (C y D).

**Conclusiones:** El sustrato de TV epicárdicas se basa en escaras parcheadas, con múltiples canales de TH, mientras que para las TV endocárdicas son necesarias escaras densas de mayor tamaño y, principalmente, con un solo canal.