

4011-5 - EVOLUCIÓN TEMPORAL DE LAS CARACTERÍSTICAS DE LA ESCARA ISQUÉMICA EN UN MODELO EXPERIMENTAL DE INFARTO AGUDO DE MIOCARDIO: ESTUDIO BASADO EN RESONANCIA MAGNÉTICA

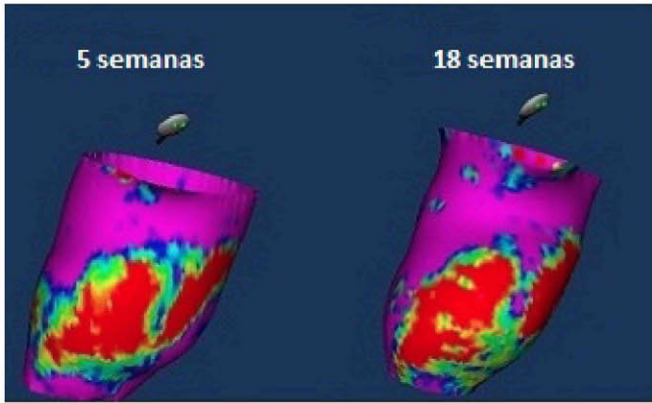
Esther Pérez David , Ángel Arenal Maíz , Francisco Javier Fernández Portales , Verónica Crisóstomo , Pablo Ávila Alonso , María Jesús Ledesma Carbayo , Javier Bermejo Thomas y Francisco Javier Fernández-Avilés

Resumen

Introducción: En los pacientes con infarto de miocardio, las características de la escara isquémica, incluyendo la extensión de tejido heterogéneo (TH) y los canales intraescara, se relacionan con la mortalidad arrítmica. Sin embargo, aún no se conoce bien la evolución temporal de la estructura de la escara en los primeros meses tras el infarto agudo de miocardio (IAM).

Métodos: Se provocó un IAM transmural de localización anterior en 12 cerdos. La escara miocárdica se estudió a las 5 y a las 18 semanas con un estudio de resonancia magnética que incluía realce tardío tras la administración de gadolinio. Se midieron los volúmenes telediastólico (VTD) y telesistólico (VTS) del ventrículo izquierdo, masa miocárdica y masa necrótica con la herramienta QMASS 7.2® MEDIS. Se dividió la pared ventricular en dos capas del mismo grosor correspondientes al subendocardio y al subepicardio, y se realizaron reconstrucciones 3D de ambas capas representando el promedio de la intensidad de señal (IS) en cada punto codificada en color. De este modo, se definieron tres áreas: 1) miocardio sano, definido como $IS < IS$ pico en una región de interés (ROI) representativa del miocardio sano, 2) Escara densa, definida como $IS > IS$ mínima en una ROI representativa de la escara densa y 3) TH, con IS entre ambos valores. Se definió canal de IS a un corredor de TH rodeado por escara densa y comunicado con miocardio sano al menos en dos puntos.

Resultados: Los VTD y VTS a las 5 semanas del IAM fueron de 114 ± 13 cc y 77 ± 13 cc, con una FEVI media de $29 \pm 9\%$. El incremento medio de VTD y VTS a las 18 semanas fue de 49 ± 15 cc y 31 ± 17 cc. Entre 5 y 18 semanas, la reducción media del área de la escara endocárdica y epicárdica fue de 5 ± 15 cm² y 3 ± 15 cm², respectivamente. A las 5 semanas del IAM, se identificaron 10 canales endocárdicos y 16 epicárdicos. A las 18 semanas, se observaron 20 canales endocárdicos y 18 epicárdicos.



Evolución de escara endocárdica anterior entre 5 y 18 semanas.

Conclusiones: El tamaño, las características y la arquitectura de la escara se modifican a lo largo de los primeros meses tras un IAM. El conocimiento de los patrones de evolución de la escara podría ser relevante para la estratificación de riesgo de los pacientes con cardiopatía isquémica.